Ургийн зүрхний хэт авиан оношлогоо

Ургийн зүрхний хэвийн бүтэц болон хэт авиан стандарт зүслэгийн удирдамж

Ургийн зүрхний 4 хөндий

Зүрхний тэнхлэг
Ургийн зүрх зүүн тийш 45±20° чиглэлтэй байна

Зүрхний хэмжээ
- Цээжний хөндийн 1/3 -ийг эзэлнэ
- ЗТ/ЦТ харьцаа ~50%

4 хөндийн морфологи
- БХ – Цээжний хананд ойр байрлана, шөрмөслөг бүтэц харагдана
- ЗТ – Зууван цонх нээгдэнэ, уруудах аорт-д ойр байрлана.
- Уушигны 4 вен зүүн тосгуурт орно
- Дээд, доод хөндийн вен баруун тосгуурт орно

Ховдлын хананы зузаан болон агшилт
- Баруун, зүүн ховдол жигд агшина
- Агшилтын үед эхо ойлт ихэснэ

Ховдол, тосгуурын таславч
- Таславчийн гажиг хайх
- Зүүн ховдлоос гарах урсгалын /LVOT/ турш ховдол хоорондын таславч харагдана

Тосгуур ховдлын хавхлага
- 2 хавтаст хавхлага зүүн талд, 3 хавтаст хавхлага баруун талд байрлана
- 3 хавтаст хавхлага нь 2 хавтас хавхлагаас зүрхний оройд ойр байрлана

ABBREVIATIONS
LV = Left Ventricle, **RV** = Right Ventricle, **LA** = Left Atrium, **RA** = Right Atrium, **MV** = Mitral Valve, **TV** = Tricuspid Valve, **LVOT** = Left Ventricular Outflow Tract, **RVOT** = Right Ventricular Outflow Tract, **AV** = Aortic Valve, **PV** = Pulmonary Valve, **IVC** = Inferior Vena Cava, **SVC** = Superior Vena Cava, **CC** = Cardiac Circumference, **TC** = Thoracic Circumference, **IVS** = InterVentricular Septum, **FO** = Foramen Ovale

3 судас ба цагаан мөгөөрсөн хоолой
Артерын цоргоны нум болон гол судасны нум нь V хэлбэр үүсгэн гол судасны уруудах хэсэгт цутгана. Энэ хоёр нум хэмжээ нь ижил, цагаан мөгөөрсөн хоолойн зүүн талд байрлана. 3 дахь судас нь дээд хөндийн вен. Цагаан мөгөөрсөн хоолой нь эхо ойлт ихтэй цагираг хэлбэртэй харагдана.

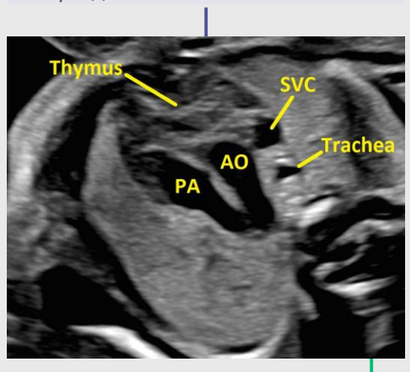

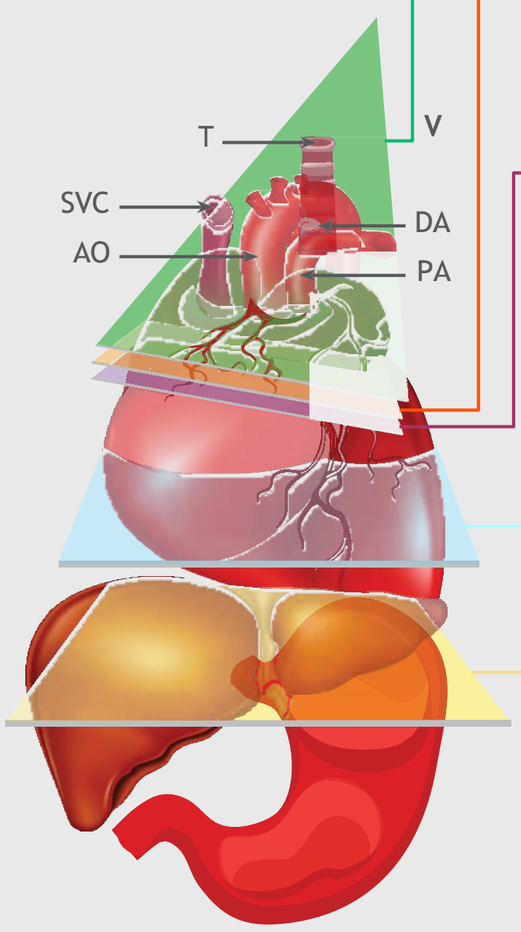

IV

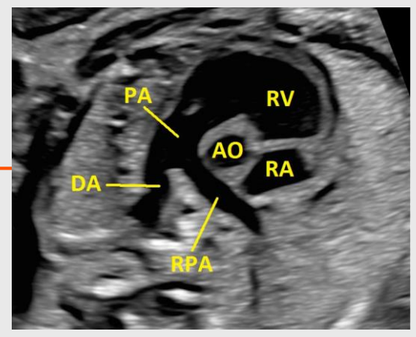

БАРУУН ХОВДЛООС ГАРАХ УРСГАЛ
Баруун ховдлоос уушигны артери гарч гол судасны урдуур зөрлөг үүсгэн ургийн зүүн мөр лүү чиглэнэ.
Уушигны артери нь баруун, зүүн уушигны артери, артерын цорго болж салаална

III

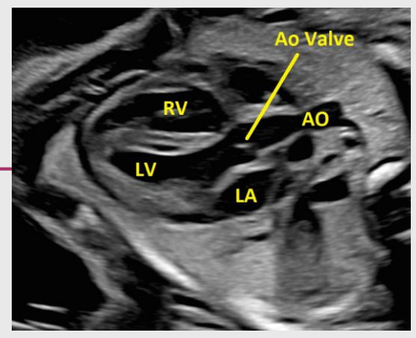

ЗҮҮН ХОВДЛООС ГАРАХ УРСГАЛ
Зүрхний төвд зүүн ховдлоос үүснэ. Ургийн баруун мөрийг чиглэнэ. Зүүн ховдлоос гарах урсгалын /LVOT/ турш ховдол хоорондын таславч харагдана

II

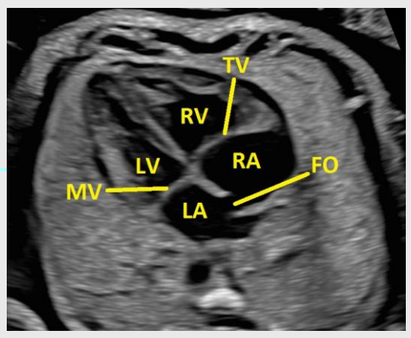

4 ХӨНДИЙ
Хоёр тосгуур ижил хэмжээтэй. Хоёр ховдол ижил хэмжээтэй боловч зүүн ховдол ялимгүй том харагдана

I

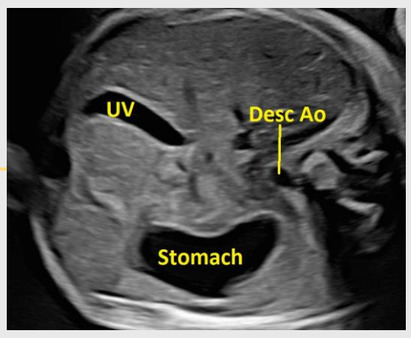

БАЙРЛАЛ
Ходоод болон зүрхний орой нь ургийн зүүн талд байрлана. Ургийн баруун, зүүн талыг байнга баталгаажуулах шаардлагатай

ISUOG STATEMENT
"Visualization of the 3V view and 3VT view is desirable and should be attempted as part of the routine cardiac screening examination, although it may not be technically feasible to obtain them in all patients."

2013 ISUOG Practice Guidelines (updated): sonographic screening examination of the fetal heart. Ultrasound Obstet Gynecol 2013; 41: 348-359

НЭМЭЛТ ЗҮСЛЭГ

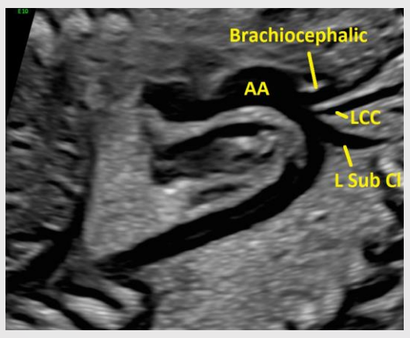

ГОЛ СУДАСНЫ НУМ /AORTIC ARCH/
Ургийн зүрхний төв хэсгээр сагиттал зүслэгээр зүсэхэд харагдана. Гол судасны нумаас үүсч байгаа толгой хүзүүний судас салаалах ба таяган чихэрний хэлбэр үүсгэж харагдана. /brachiocephalic-толгойн багана судас, LCC-гүрээний зүүн ерөнхий артери, L sub-зүүн эгэмний доод артери/

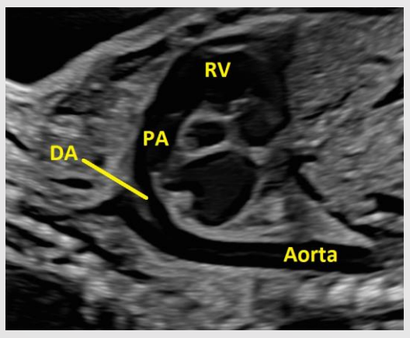

АРТЕРЫН ЦОРГОНЫ НУМ /DUCTUL ARCH/
Артерын цорго нь ургийн цусны эргэлтэнд уушигны артери ба гол судсыг холбосон жижиг судас юм. Зүрхний 4 хөндийн урдуур хоккейн цохиурны хэлбэр үүсгэж харагдана.

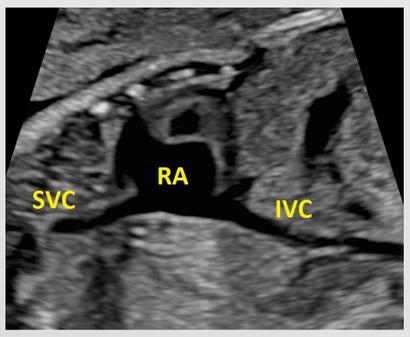

Дээд/Доод хөндийн вен (SVC/IVC)
Зүрхнээс буцах венийн урсгал нь голын шугамаар сагиттал зүслэгээр харагддаг.
Хэвлийн цусны урсгал доод хөндийн венээр, толгой хүзүүний цусны урсгал дээд хөндийн венээр баруун тосгуурт орно.

SonoVCAD™*heart*
(Sonography-based Volume Computer Aided Display heart)

Enhanced volume automation to help standardize orientation of the fetal heart by providing 8 recommended views obtained from a single volume, STIC or eSTIC acquisition; 4CH, LVOT, RVOT, Stomach, SVC/IVC, Ductal Arch, Aortic Arch and 3VT.

For more information, please visit:
http://www.gehealthcare.com/ultrasound
www.volusonclub.net

© 2019 General Electric Company – All rights reserved.

GE Healthcare reserves the right to make changes in specifications and features shown herein, or discontinue the product described at any time without notice or obligation. Contact your GE Healthcare representative for the most current information. GE, the GE Monogram, and SonoAVC are trademarks of General Electric Company. GE Healthcare, a division of General Electric Company. GE Medical Systems, Inc., doing business as GE Healthcare.

April 2019
JB66761XX